



**MP Debray**

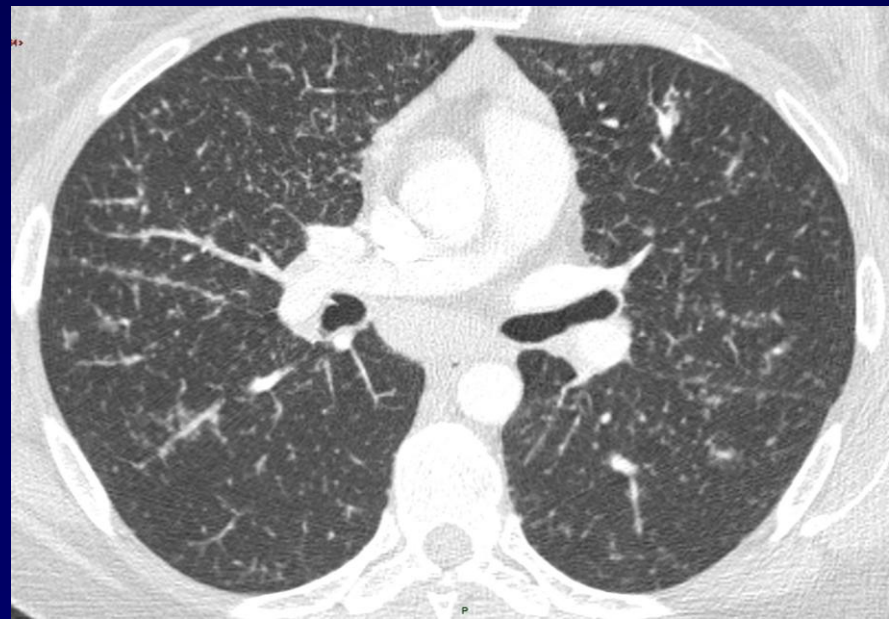
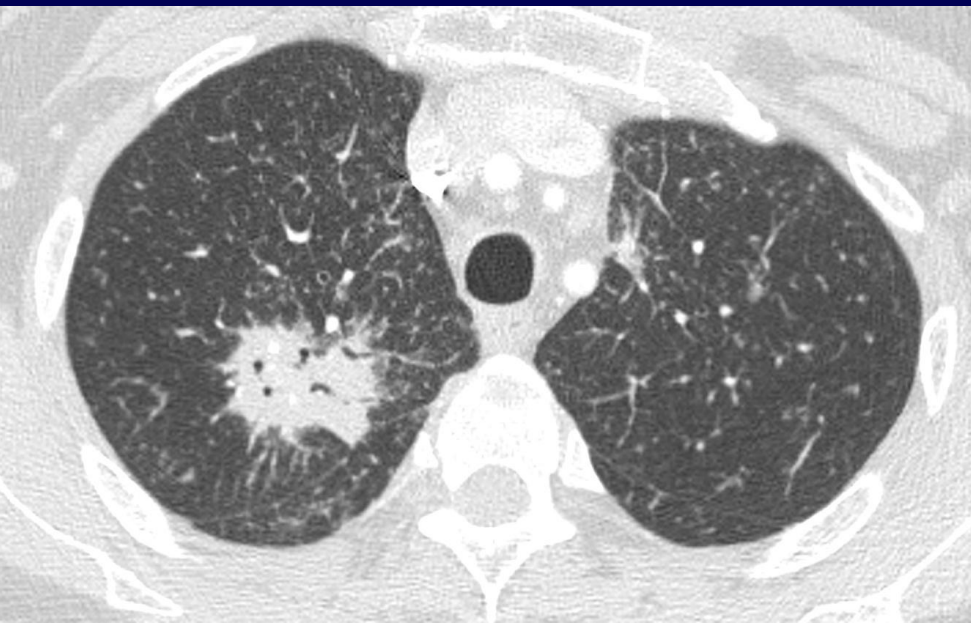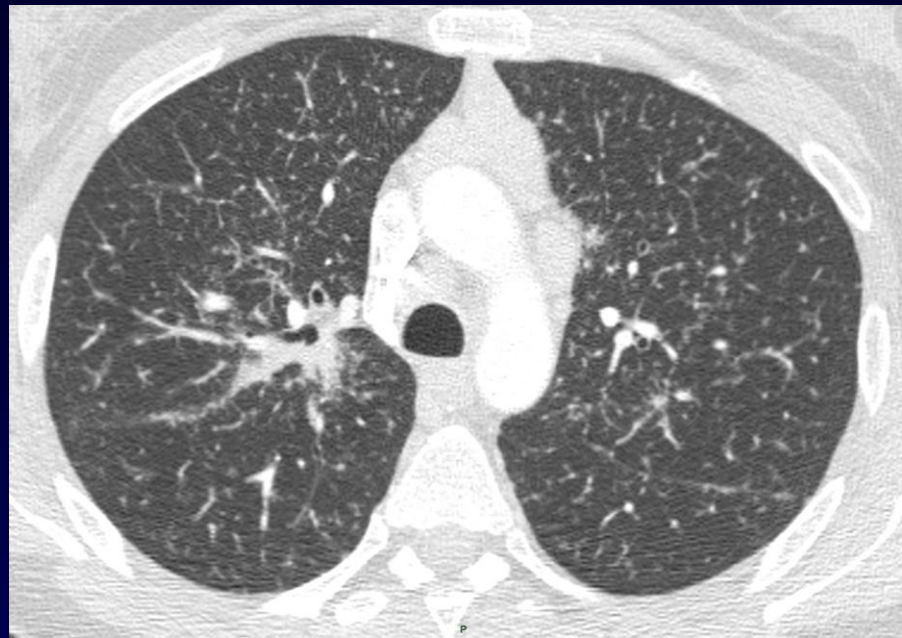
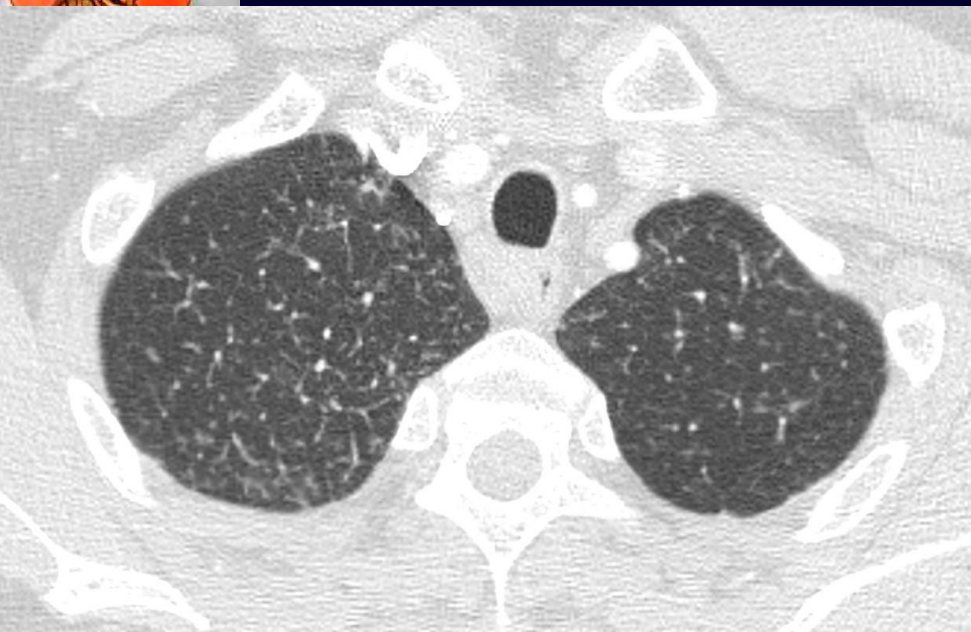**M El Hajjam**

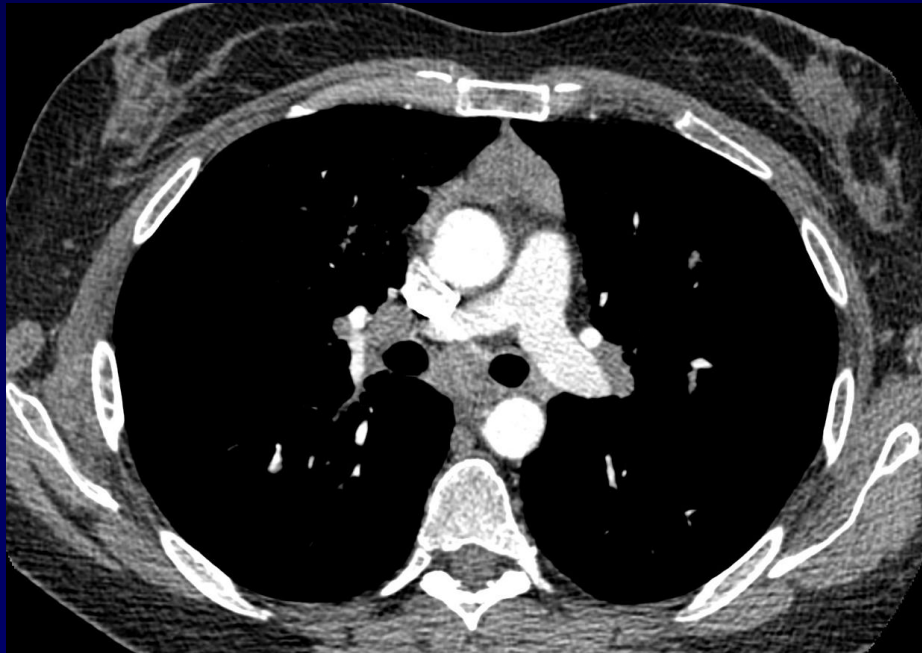
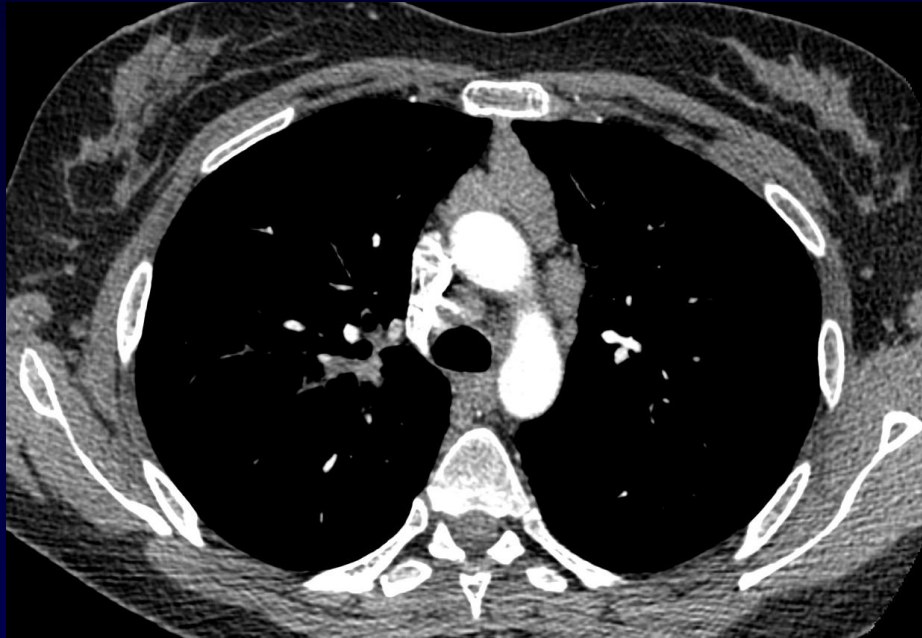
Femme, 50 ans

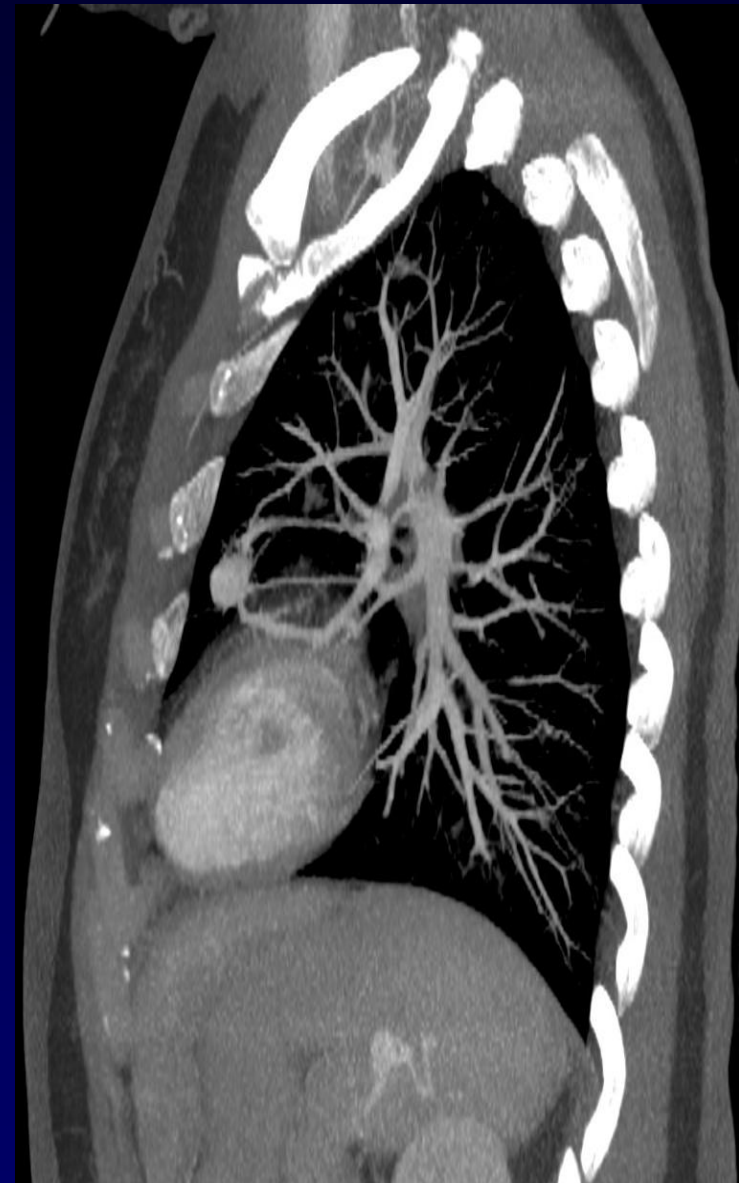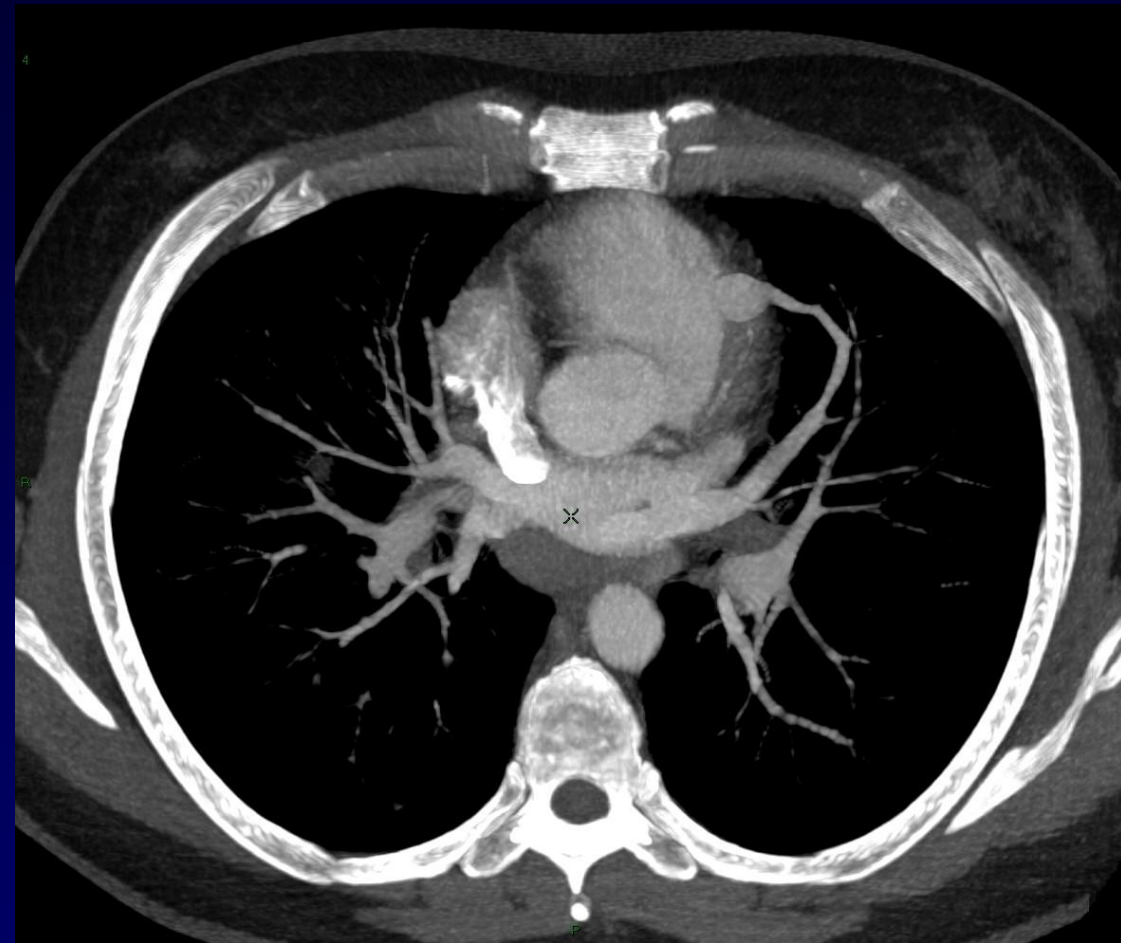
Adénopathies cervicales

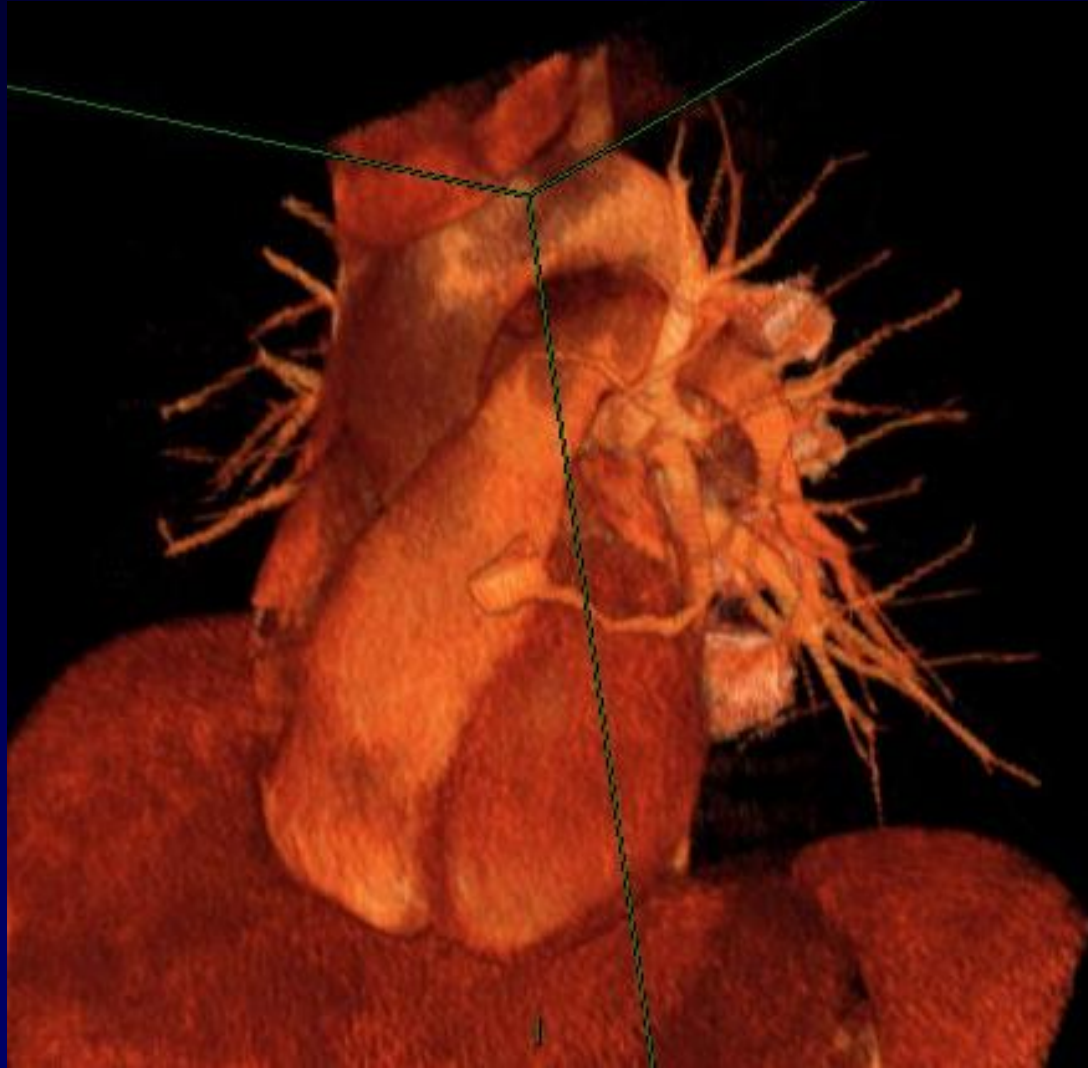
Opacités pulmonaires de découverte fortuite

Notion de lymphome de MALT sous maxillaire il y a 4 ans









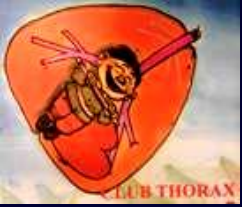

**Diagnostic ?**



Epistaxis fréquentes, télangiectasies cutanéomuqueuses

LBA 35 % lymphocytes



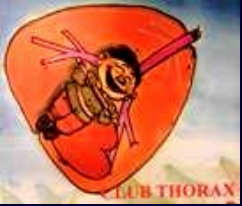# Diagnostic

**Lymphome de MALT** (thymus, poumon, ganglions)

diagnostic par biopsie pulmonaire

**Malformation artério-veineuse pulmonaire**

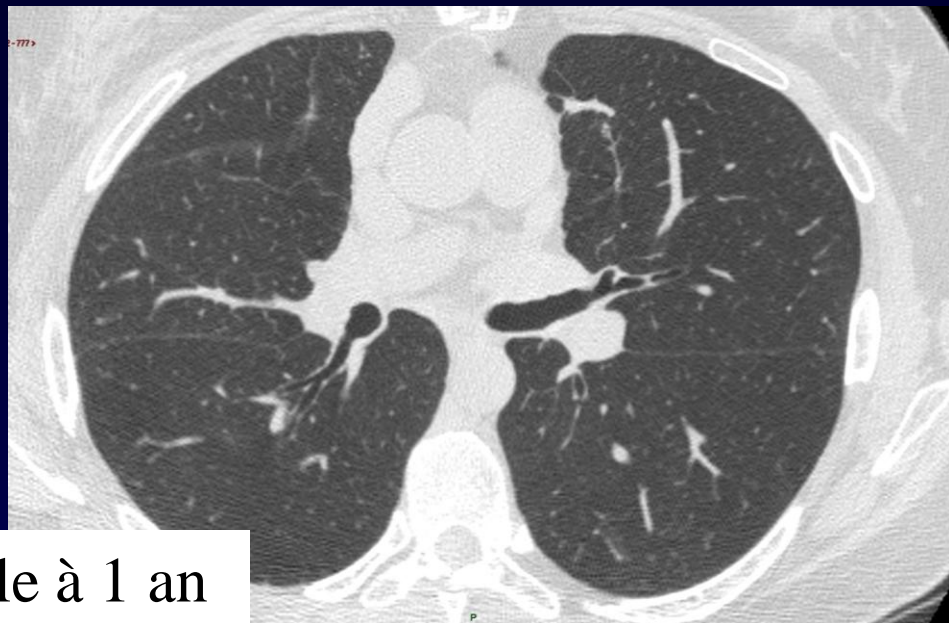
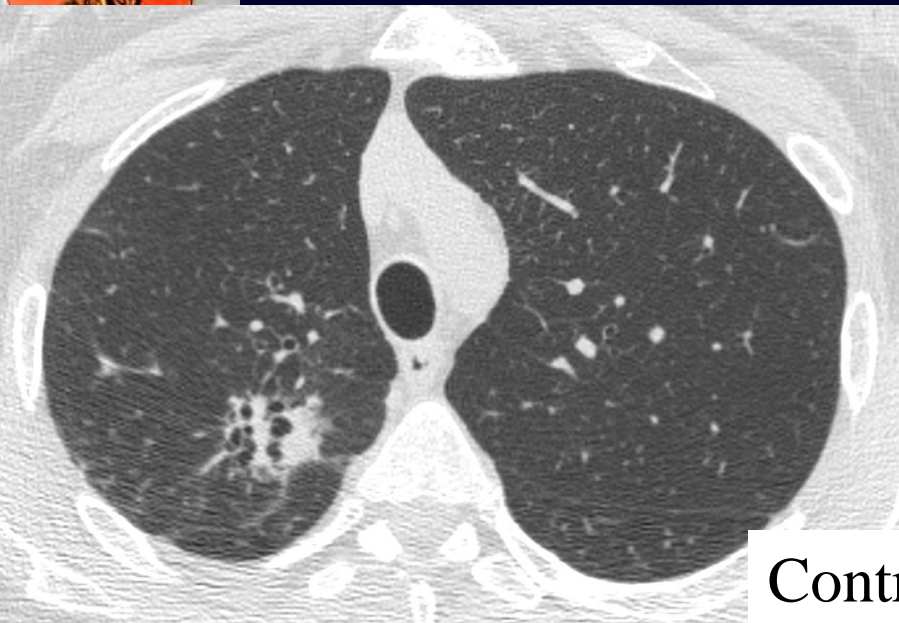dans le cadre d'une **Maladie de Rendu Osler**



# Evolution – Discussion – Points à retenir

Chimiothérapie du lymphome

Embolisation de la malformation A-V linguale vue au scanner  
de 2 autres petites MAV, de découverte angiographique



Contrôle à 1 an

